

4 株具有荚膜的白假丝酵母菌的分离与鉴定*

马廉兰¹ 谢水祥¹ 曾祥凤² 钟有添¹ 刘志春¹

(江西赣南医学院病原生物学教研室 赣州 341000)¹

(暨南大学组织移植与免疫教育部重点实验室 广州 510632)²

摘要: 取临床标本(性病门诊病人阴道分泌物)直接涂片染色镜检及用沙保氏琼脂平板分离培养、作涂片革兰染色镜检、出芽试验、厚膜孢子形成试验、糖发酵试验等鉴定菌种;小白鼠与家兔试验、荚膜肿胀试验、透射电镜等观察荚膜,观察白假丝酵母菌临床分离菌株(C1-1、C1-2、C1-3、C1-4)的荚膜结构并探讨其形成条件。结果显示:(1)C1-1、C1-2、C1-3、C1-4 四株临床分离菌株均为革兰阳性、念珠状菌;能形成芽管、假菌丝、厚膜孢子;能发酵葡萄糖和麦芽糖产酸又产气;发酵蔗糖产酸不产气;不发酵乳糖。(2)在感染小白鼠及家兔体内均可形成荚膜,荚膜层的厚度可因不同环境而有显著差异($P < 0.01$ 或 < 0.05),边界明显;荚膜肿胀试验阳性。4 株临床分离菌株均可被鉴定为具有荚膜的白假丝酵母菌。

关键词: 白假丝酵母菌, 临床分离, 荚膜, 形态学, 血清学

中图分类号: R379.4 **文献标识码:** A **文章编号:** 0253-2654 (2006) 04-0027-04

Isolation and Confirmation of Encapsulated *Candida albican* from Four Clinical Specimens*

MA Lian-Lan¹ XIE Shui-Xiang¹ ZENG Xiang-Feng² ZHONG You-Tian¹ LIU Zhi-Chun¹

(Department of Microbiology, Jiangxi Gannan Medical College, Ganzhou 341000)¹

(Key Laboratory of Ministry of Education for Tissue Transplantation and Immunology, Jinan University, Guangzhou 510632)²

Abstract: To observe and confirm the capsule structure of four clinical strains of *Candida albican* (C1-1、C1-2、C1-3、C1-4). (1) Four clinical vagina specimens of female patient with venereal disease were smeared on slides and cultured on sabouraud agar medium by streak-plate method. Then the isolated colony was incubated in slant and liquid sabouraud medium. The yeast like cells were identified by Gram stain and Hiss capsule stain, microscopic observation, and by budding development, chlamyospore formation, sugar fermentation. (2) Capsular structure was observed by animal test with rabbits and BALB/C mice. In addition, the quelling reaction was tested and the electron microscopy of the organism from infected Rabbits and BALB/C mice was studied. (1) The four clinical strains (C1-1、C1-2、C1-3、C1-4) are Gram positive and assumes prayer beads shaped. It can produce germ tubes, pseudohyphae and chlamyospore, and can ferment glucose and maltose with acid and gas production, can ferment sucrose with acid but no gas. But it cannot ferment lactose. (2) Capsular structure can be seen in the yeast-like cells on the smear from infected mouse and rabbit tissues. Though the formation of the capsule is apparently related to culture environment and culture time ($P < 0.01$ / < 0.05), capsular structure is very clear and the quelling reaction is positive. The four clinical strains of *Candida albicans* can be identified with a capsule-like structure.

Key words: *Candida albicans*, Clinical isolation, Capsule, Morphology, Serology

* 江西赣南医学院重点课题基金资助 (No. 200015)

其他作者: 王小丽¹ 张文平¹

通讯作者 Tel: 0797-8657533, E-mail: malianlan@163.com

收稿日期: 2005-10-08, 修回日期: 2005-12-28

白假丝酵母菌 (*S. albicans*), 俗称白色念珠菌 (*Candida albicans*), 是假丝酵母菌属 (*Candida*) 中最常见的病原菌。过去认为其不具有荚膜^[1], 近来报导白假丝酵母菌可能具有荚膜结构^[2]。马廉兰等从一女性性病患者的阴道分泌物中分离到一菌株具有荚膜结构^[3]。现对临床分离鉴定的四个菌株 (暂行自编菌号为: C1-1、C1-2、C1-3、C1-4) 作了系列研究, 对比性观察了各菌株于不同条件下荚膜形成的特点。

1 材料与方法

1.1 菌种来源

从性病门诊病人阴道分泌物中分离培养。

1.2 实验动物

BALB/c 小鼠, 18~22g, 雌雄各半, 由中山大学动物实验中心提供。健康成年家兔, 2.0~2.5 kg, 由赣南医学院动物实验中心提供。实验分组: 按上述菌株不同分为 C1-1、C1-2、C1-3、C1-4 共 4 组, 每组小鼠 6 只, 家兔 3 只。

1.3 免疫血清

用上述实验菌株全细胞抗原按常规方法分别免疫家兔制备免疫血清, 备作荚膜肿胀试验用。

1.4 试验方法

1.4.1 菌株的分离与鉴定: 用 2 支无菌棉拭子采集女性阴道分泌物, 1 支作涂片用, 直接涂片染色镜检明显可见 G⁺ 酵母样菌者再用另一棉拭子接种沙保氏琼脂平板作分离培养, 参照吕乃群“深部感染真菌及其检验方法”^[4]进行鉴定, 作出芽试验、玉米琼脂培养、糖发酵试验等。

1.4.2 动物实验: 实验菌种沙保氏琼脂 36h 培养物用生理盐水配成约 1×10^9 个/mL 的菌悬液, 家兔耳缘静脉注射, 1mL/只, 同时用 BALB/c 小鼠腹腔注射, 0.5 mL/只; 待实验动物发病 (约在注射后 48~96h) 后解剖动物, 分别取家兔肾组织印片及小鼠腹腔液涂片进行 Hiss 荚膜染色, 油镜下用显微测微计测量荚膜层的厚度, 各菌株随机计数 40 个酵母细胞的荚膜层的厚度值, 取各菌株荚膜层厚度的均值进行比较。

1.4.3 荚膜肿胀实验: 参照文献[5]方法改用试管法与 Hiss 荚膜染色法, 分为①对照实验: 待测菌株沙保氏液体培养物加正常兔血清; ②血清对应实验: 待测菌株沙保氏液体培养物加相应菌株的免疫血清。经与不同血清作用后, 分别取菌液涂片作 Hiss 荚膜染色, 同上述方法油镜下计数及测量各菌荚膜的厚度, 取各菌株 40 个酵母细胞荚膜层厚度的均值进行比较。结果以加免疫血清作用后比对照的菌细胞荚膜明显增宽者为阳性 (P 值 < 0.05 或 < 0.01)。

1.4.4 透射电镜观察: 取各菌株感染的家兔肾组织作超薄切片透射电镜观察 (由暨南大学电镜室完成)。

1.5 数据的统计学分析方法

t 检验。

2 结果

2.1 分离菌株的形态特点及生化反应

4 株临床分离菌株均为革兰阳性、念珠状菌; 能形成芽管、假菌丝、厚膜孢子; 能

发酵葡萄糖和麦芽糖产酸又产气；发酵蔗糖产酸不产气；不发酵乳糖。初步鉴定为白假丝酵母菌，并经中国科学院真菌菌种保藏中心（南京）鉴定为白假丝酵母菌。

2.2 荚膜特点

2.2.1 动物实验：4 株临床分离菌株在家兔及小白鼠体内均可形成荚膜，但荚膜层的厚度可因不同动物体内形成而有显著差异， $P < 0.01$ 或 $P < 0.05$ 。结果显示：兔肾感染灶的菌细胞较小鼠腹腔内菌细胞的荚膜明显宽厚（见表 1、图 1、图 2）。

表 1 试验菌在家兔与小鼠体内荚膜厚度的比较

菌株标号 (标本来源)	CI-1		CI-2		CI-3		CI-4	
	R	M	R	M	R	M	R	M
荚膜厚度 (μm)	0.446 ±0.016	0.337 ±0.017	0.548 ±0.019	0.418 ±0.016	0.556 ±0.015	0.425 ±0.016	0.578 ±0.021	0.473 ±0.017
P 值 (R 与 M 比较)	<0.05		<0.01		<0.01		<0.05	

注：R 示家兔肾组织印片，M 示小鼠腹腔液涂片

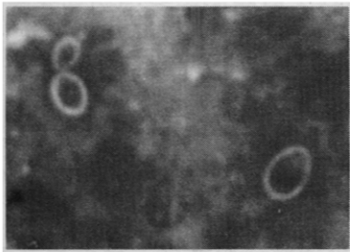


图 1 分离培养菌感染的兔肾病灶组织印片，
Hiss 荚膜染色 (×1,000)

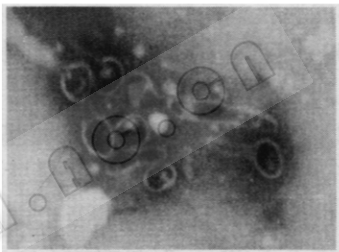


图 2 分离培养菌感染的小白鼠腹腔液涂片，
Hiss 荚膜染色 (×1,000)

2.2.2 荚膜肿胀实验：用各实验菌株沙保氏液体培养物分别涂片，Hiss 荚膜染色镜检，均可见菌细胞周围有着色的透明圈，均值在 $0.23\mu\text{m} \sim 0.28\mu\text{m}$ 不等，经正常兔血清作用的培养物涂片，Hiss 荚膜染色镜检，透明圈无明显增宽；经与实验菌株相应的抗血清作用的培养物涂片，Hiss 荚膜染色镜检，透明圈则明显增宽 ($P < 0.01$)，4 株菌荚膜肿胀实验结果均为阳性（见表 2、图 3）。

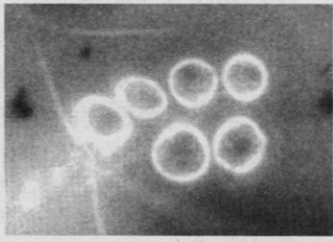


图 3 荚膜肿胀试验（阳性反应），Hiss 荚膜染色 (×1,000)

表 2 各菌株荚膜肿胀实验结果

荚膜厚度 (μm)	CI-1	CI-2	CI-3	CI-4
①对照实验	0.225 ± 0.061	0.252 ± 0.038	0.252 ± 0.038	0.280 ± 0.066
②血清对应实验	0.558 ± 0.081	0.560 ± 0.069	0.530 ± 0.081	0.556 ± 0.075
P 值 (①与②比较)	<0.01	<0.01	<0.01	<0.01
结果判定	+	+	+	+

2.2.3 透射电镜观察：各菌株感染的家兔肾组织作超薄切片在透射电镜下观察，可见肾组织内菌细胞由内向外依次有四层结构：细胞质、细胞膜、细胞壁、最外层的荚膜结构（图 4）。

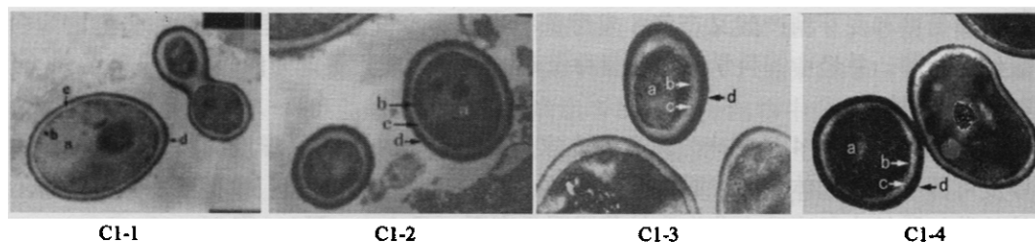


图4 CI-1, CI-2, CI-3, CI-4 透射电镜观察 ($\times 10,000$)

a 细胞质, b 细胞膜, c 细胞壁, d 荚膜

3 讨论

(1) 关于白假丝酵母菌荚膜的研究甚少, 该菌各菌株是否普遍具有荚膜结构? 其形成条件如何? 初步实验结果显示: (1) 从临床分离的4株白假丝酵母菌菌株(CI-1、CI-2、CI-3、CI-4)在家兔及小白鼠体内均可形成荚膜。(2) 荚膜层的厚度可因不同动物体内形成而有显著差异, 兔肾感染灶的菌细胞较小鼠腹腔内菌细胞的荚膜明显宽厚。(3) 临床分离菌株除个别之外均较标准菌株的荚膜显著宽厚, 荚膜肿胀实验某些菌株之间可出现交叉阳性^[6]。

(2) 某些细菌及真菌具有荚膜, 因荚膜可抵抗吞噬细胞的吞噬作用, 因此具有荚膜的菌一般毒力较强。白假丝酵母菌为酵母型真菌, 其具有酵母型及菌丝相两种形态, 现认为白假丝酵母菌的芽管及形成的假菌丝是其重要的致病物质^[7,8]。体外试验发现假菌丝长度大于 $20\mu\text{m}$ 时具有抗吞噬作用。荚膜是否与该菌的假菌丝一样也与毒力有关? 也具有抗吞噬作用?

(3) 初步实验结果提示: 荚膜可能为白假丝酵母菌各菌株普遍存在的结构; 不同菌株的荚膜可能具有共同抗原成分; 其性质如何? 根据 Chaffin 等^[9]描述, “白假丝酵母菌细胞壁外层为分泌到细胞外的糖蛋白、蛋白等成分”, 分析其主要成分可能为糖蛋白。从临床分离菌株较标准菌株的荚膜显著宽厚及动物实验中观察到标准菌株与临床分离菌株同样菌量前者不易引起动物感染等现象看, 是否可认为荚膜结构与该菌的毒力有关? 系列问题均有待进一步探讨研究。

参考文献

- [1] 谭世熹. 白色念珠菌的鉴定. 见: 上海市立医学化验所主编. 实用临床检验 (第一版). 上海: 上海科学技术出版社, 1965. 689~691.
- [2] 李绣辉, 马廉兰, 曾祥凤. 中华微生物学和免疫学杂志, 2000, 20 (3): 202~203.
- [3] 马廉兰, 钟有添, 曾祥凤, 等. 中山大学学报 (医学科学版) 2005, 26 (4): 封2~3, 封底.
- [4] 吕乃群. 深部感染真菌及其检验方法. 见: 李影林主编. 中华医学检验全书 (下卷) (第一版). 北京: 人民卫生出版社, 1996. 1995~2003.
- [5] 范小磊. 荚膜肿胀试验. 见: 张卓然主编. 医学微生物实验学 (第二版). 北京: 科学出版社, 1998. 20~21.
- [6] 马廉兰, 钟有添, 刘志春, 等. 赣南医学院学报, 2005, 25 (4): 429~431.
- [7] Rodrigues A G, Mardli P A, Pina-Vaz C, et al. Infect Dis Obstet Gynecol, 1999, 7 (5): 222~226.
- [8] Lanco M T, Blanco J, Sanchez B R, et al. Microbiol, 1997, 89 (358): 23~28.
- [9] Chaffin W L, Lopez-Ribot J L, Casanova M, et al. Microbiol Mol Biol Rev, 1998, 62 (1): 130~180.